Aus dem pathologischen Institut des Krankenhauses München-Schwabing.
(Prof. Dr. Oberndorfer).

Ein Beitrag

zur

Lehre von der Lymphogranulomatosis.

Inaugural-Dissertation

zur

Erlangung der Doktorwürde

der

Medizinischen Fakultät der Universität zu München

vorgelegt von

Edmund Heinz.

Mit 1 farbigen Tafel und 2 Bildern im Text.

Wiesbaden.
Verlag von J. F. Bergmann.
1912

Aus dem pathologischen Institut des Krankenhauses München-Schwabing.
(Prof. Dr. Oberndorfer).

Ein Beitrag

zur

Lehre von der Lymphogranulomatosis.

Inaugural-Dissertation

zur

Erlangung der Doktorwürde

der

Medizinischen Fakultät der Universität zu München

vorgelegt von

Edmund Heinz.

ACAD.
LUGD.BAT.
BIBL.

Mit 1 farbigen Tafel und 2 Bildern im Text.

Wiesbaden.
Verlag von J. F. Bergmann.
1912

Digitized by the Internet Archive
in 2026

https://archive.org/details/IA41548309_0090

Die Erkrankungen des lymphatischen Apparates, die mit Drüsenschwellungen und Milztumor einhergehen, ohne eine charakteristische Veränderung des Blutbildes hervorzurufen, wurden zuerst von Hodgkin 1832 als eine besondere Krankheit zusammengefasst. Wilks, der zuerst auf den normalen Blutbefund besonderen Nachdruck legte, gab ihr den Namen Morbus Hodgkin.

Der Morbus Hodgkin stellt keine einheitliche Krankheit dar: neben Aleukämie finden unter diesem Sammelnamen u. a. luetische Drüsenschwellungen, Skrofulose und metastatisches Karzinom Platz. Cohnheim fasste im Jahre 1865 die zu Kachexie führenden Erkrankungen, bei denen eine fortschreitende Hyperplasie des lymphadenoiden Gewebes besonders der Lymphdrüsen und der Milz auftritt, ohne dass im Blute eine erhebliche Vermehrung der Lymphocyten auftritt, unter dem Namen der Pseudoleukämie zusammen. Luetische Drüsenschwellungen Skrofulose, Karzinom wurden ausgeschaltet. Das war der Fortschritt gegenüber dem Begriffe des Morbus Hodgkin. Doch waren auch hier mehrere artfremde Krankheiten vereint. Neben den echten Aleukämien (Pseudoleukämie Pinkus), die wesenseins sind mit der chronischen lymphatischen Leukämie, waren unter dem Begriffe der Pseudoleukämie Geschwülste (Lymphosarkome) und entzündliche, infektiöse Granulome zusammengefasst.

Die Verwirrung, die durch die Zusammenfassung so heterogener Krankheiten entstand, fand in der Folgezeit ihren Ausdruck in einer reichen Nomenklatur. Da aber das entscheidende Kriterium, das die

sich so ähnlichen, im Wesen aber grundverschiedenen Krankheitsbilder aus dem Sammelbegriffe der Pseudoleukämie herauszuschälen erlaubte, nicht gefunden wurde, wurde die Konfusion durch neue Synonyma nicht geringer.

Kundrat machte als Erster auf den prinzipiellen Unterschied der histologischen Struktur der erkrankten lymphadenoiden Gewebe aufmerksam, den die bisher unter den gemeinsamen Namen der Pseudoleukämie aufgeführten Lymphdrüsenerkrankungen aufwiesen. So kam man dazu, reine Hyperplasien des lymphadenoiden Gewebes der Lymphdrüsen und der Milz von entzündlichen Granulationswucherungen zu trennen. Erstere bestehen ausschliesslich aus Wucherungen von Lymphocyten, letztere bieten ein ausserordentlich polymorphes Zellbild mit Rundzellen, Fibroblasten,, Epitheloidzellen, Riesenzellen, polymorphkernigen Leukocyten und Plasmazellen. Dieses Einteilungsprinzip erwies sich als fruchtbringend, klärend und ist heute allgemein anerkannt. (Ribbert-Benda-Nägeli.)

Sternberg gab an der Hand eines grossen Krankenmaterials in seiner 1898 erschienenen Abhandlung «Über eine eigenartige unter dem Bilde der Pseudoleukämie verlaufende Tuberkulose des lymphatischen Apparates» eine genaue pathologisch-histologische Beschreibung von den entzündlichen Granulationswucherungen des lymphatischen Gewebes, legte den Grund zu einer Symptomatologie dieser Krankheit und gab mit dem Hinweise auf die Ätiologie fruchtbringende Anregung für spätere Forschung. — Die Nomenklatur ist nicht einheitlich. Einige Autoren wollen für dieses klinisch-pathologisch-anatomisch wohlumschriebene Krankheitsbild auf den Namen Morbus Hodgkin zurückgreifen (u. a. K. Ziegler), von anderen wird die Bezeichnung Lymphogranulomatosis gewählt. Seit Sternbergs grundlegender Arbeit sind sehr viele Fälle von Lymphogranulomatosis beschrieben worden und heute, wo an der Eigenart des Krankheitsbildes kein Zweifel mehr rütteln kann, steht im Vordergrund des Interesses die Frage nach der Ätiologie desselben.

Im Folgenden soll über einen Fall von Lymphogranulomatosis berichtet werden, der vom 15. Nov. 1910 bis zum 17. Mai 1911 mit Unterbrechungen in der inneren Abteilung des Krankenhauses München-Schwabing (Oberarzt: Prof. Dr. Kerschensteiner, behandelnder Arzt: Dr. Barmbichler.) Kranken-Hptbch. Nr. 2702/1910, 175, 2024/1911 behandelt wurde und am 17./5. 11 zur Sektion kam, der in ätiologischer Hinsicht Interesse verdient.

Die Krankengeschichte gibt folgenden Aufschluss:

Anamnese: K. S., Aufseher, 38 Jahre alt. Keine erbliche Belastung tuberkulöser Art. Mit 20 Jahren Lungenentzündung. Sonst nie ernstlich krank; war bis zum Tag seiner Aufnahme ins Krankenhaus seiner Arbeit nachgegangen. Jetzt klagt er über Husten, Stechen auf der Brust, besonders rechts, Appetitlosigkeit und Aufstossen von saurem Mageninhalt. Stuhlgang täglich. Schlaf gut. Infectio vener. negiert. Täglicher Bierkonsum: 2—3 l; mässiger Raucher.

Status präsens: Patient ist mittelgross, in mässigem Ernährungszustand, hat kräftige Muskulatur, blasse Gesichtsfarbe, halonierte Augen, trockene Haut. Kopf: Pupillen reagieren, sind gleichweit, die Zunge belegt, Tonsillen und Gaumen nicht gerötet und ohne Belag. Hals: Keine Struma. Kein Leukoderm. Beiderseits sind die Cervicaldrüsen bohnengross geschwollen. Rechts unter dem Sternocleido-mastoideus befindet sich ein apfelgrosses Drüsenpaket. Thorax; Die rechte Seite im Gebiet des Pectoralis major ist abgeflacht. Die Atmung ist beiderseits gleichmässig. Herz: Grenzen normal, Töne rein. Aktion rhythmisch. Puls: 80. Lungen: rechts hinten unten unterhalb der Scapula ist eine leichte Einsenkung, links kein pathologischer Befund. Im rechten Unterlappen Dämpfung. Über der gedämpften Stelle ist das Atemgeräusch kaum hörbar. Abdomen; die ganze Magen- und Lebergegend ist etwas vorgewölbt. Hier besteht Druckempfindlichkeit und Dämpfung. Leber: scheint vergrössert zu sein. Milz: ist nicht vergrössert. Reflexe: der Norm entsprechend. Urin: klar, hellgelb, Reaktion amphoter, enthält keinen Zucker, kein Eiweiss. Sputum: blutig eitrig, enthält keine Tuberkelbazillen.

16. Nov.: Untersuchung des Mageninhaltes 1 St. nach Probefrühstück ergab gut chymifizierten Speisebrei, dessen Gesamtazidität 70, dessen freie HCl 7 betrug. Blutbild: Hämoglobin 70%. Eosinophile Leukocyten vermehrt. Keine deutliche Lymphocytose, Reizformen.

5. Dez.: Das Pleuraexsudat in Resorption. Leichtes Reiben unter dem unteren rechten Lungenrand.

10. Dez.: Der Patient wird auf seinen Wunsch hin entlassen.

Diagnose: Pleuritis exsudativa dextra. Tumor Hepatis. (Echinococcus?)

Das Körpergewicht war während des Aufenthaltes im Krankenhaus konstant: 57,5 kg, der Stuhl regelmässig. Die Temperatur war in den ersten Tagen normal, vom 22. XI. an bestand Fieber, das am 27. XI. mit 39,1 seinen Höhepunkt hatte, re- und intermittierenden Verlauf bei meist normalen Morgen- und hohen Abendtemperaturen zeigte und lytisch abfiel. Beim Austritt fieberfrei.

9. Jan. 1911: Wiederaufnahme des Patienten mit Schmerzen in der Magen- und Lebergegend. Es wird eine deutliche Vergrösserung der Leberdämpfung festgestellt. Die Leber reicht in der Mammillarlinie bis handbreit unter den Rippenbogen; sie ist als derber Tumor zu fühlen, der auf seiner Oberfläche eine Vorbuckelung trägt. Der Rand scheint nicht glatt zu sein. Dabei besteht weder Ascites noch Ikterus.

An der rechten Halsseite ein ovales, grosskartoffelgrosses Drüsenpaket, das sich sehr derb anfühlt. Auch in der rechten Supraklavikulargrube ist eine kleine Drüse fühlbar, ebenso 2 walnussgrosse in der rechten Achselhöhle. Die Milz ist nicht palpabel. Die Prostata ohne Befund.

12. Jan.: Blutbild ohne typischen Befund.

1. Febr.: Die Leberdämpfung erstreckt sich in der Mammillarlinie über 24 cm. Blutbild: Hämoglobin 75%. — Zeitweise findet sich deutlicher

Venenpuls an allen Halsvenen. — An den unteren Rippen finden sich beiderseits periostitische, nicht schmerzende Auftreibungen. — In der Haut am rechten Rippenbogen wird ein bohnengrosser harter Tumor entdeckt und exzidiert. Makroskopisch handelt es sich um ein etwa erbsengrosses, weisses, weiches Gewebsstück. Mikroskopische Untersuchung: Fast das ganze Gewebe nekrotisch. Nur in den Randpartien sieht man noch grössere Anhäufungen kleiner, rundlicher Zellen, die in wabigem Gewebe liegen. Eine exakte Diagnose lässt sich darnach nicht stellen; doch dürfte der Befund am ehesten auf Sarkom hinweisen. Fettfärbung ergab negativen Befund. (Prosektur des Krankenhauses M.-Schwabing, histol. Einlauf 25./11.)

6. Febr. 11: Dämpfung im Bereich der rechten Lunge hinten unten. Punktion fördert blutig-seröse Flüssigkeit zu Tage, die altes Blut, kleine Lymphocyten und einzelne Myelocyten enthält.

27. Febr. 11: Blutbild: Hämoglobin 80%, mikroskopisch ohne Befund.

14. März 11: Die Lebergeschwulst wird kleiner, die Schmerzen im Abdomen geringer. Patient wird auf seinen Wunsch entlassen.

Die Temperaturkurve zeigt ein unregelmässiges Fieber, zeitweise sehr steile Zacken mit hoher Abend- und niedriger Morgentemperatur, an einigen Tagen Typus inversus; durch mehrere Tage hindurch ein mässig hohes, remittierendes Fieber.

Am 10. März 11 vorm. noch 39,4°. Dann plötzliches Absinken. — Der Stuhlgang war immer regelmässig. Das Körpergewicht ist von 57,6 bei der Aufnahme auf 56,0 kg bei der Entlassung gesunken. — Im Sputum fanden sich auch jetzt keine säure- und antiforminfesten Stäbchen. Der Urin gab immer die Diazoreaktion, zeigte im übrigen keine pathologischen Veränderungen. Die Wassermannsche Reaktion war negativ.

Diagnose: Lebertumor. Sarkom (?).

Therapie: Jodkali — Thermophor — Solut. Fowleri.

1. April 1911: Wiederaufnahme. Patient hat Ödeme an beiden Knöcheln, klagt über Kreuzschmerzen, besonders beim Husten und über Schmerzen zwischen dem Processus ensiformis und dem Nabel sowie in beiden Hypochondrien. — Die Haut ist stark braun pigmentiert. — Pulmones: Rechts hinten vom Angulus scapulae inferior bis zur Höhe des 10. Dornfortsatzes besteht Dämpfung, abgeschwächtes, nicht bronchiales Atmen. — Sputum enthält keine antiformin- und säurefeste Stäbchen. Cor: o. B. — Über dem Corpus sterni zahlreiche ektatische Venen. — Der Dämpfungsbezirk in der Lebergegend ist weiter vergrössert, reicht fast bis zum Nabel und hinauf bis zur Brustwarze.

24. April: Bei geringer Harnsekretion treten stärkere Ödeme der Beine auf, denen sich späterhin Ödeme des Penis und Scrotum sowie ein rasch anwachsender Ascites hinzugesellen. Zirkumskriptes Ödem in der Kreuzbeingegend. Die Drüsenschwellungen am Hals sind unverändert. Unter der rechten Klavikula, in der rechten Fossa axillaris und im Trigonum submaxillare dexter finden sich jetzt ebenfalls derbe, mässig grosse Drüsenpakete. Das Blutbild ergab bei einer Untersuchung am 13. April 11 eine geringe Amphophilie der Erythrocyten, am 26. April 11 wurde der Hämoglobingehalt des Blutes auf 50% herabgesetzt gefunden, das Verhältnis der Lymphocytenmenge zu der der Leukocyten war gehörig. Die Erythrocyten zeigten Poicilocytose und Amphophilie. Die Temperatur bietet im wesentlichen das frühere Verhalten, nur werden die steilen Zacken intermittierenden Charakters (36—39°) häufiger, die remittierenden Fieberperioden geringer. Das Körpergewicht steigt (mit dem

Ascites) von 57,4 auf 62,5. Stuhlgang regelmässig. Der Urin zeigt bei der Aufnahme wiederum starke Diazoreaktion bei sonst normalem Befunde. Am 24. April ist die Diazoreaktion negativ, dagegen werden Urobilinogen und Gallenfarbstoffe gefunden.

2. Mai 11: Es werden 4 l Ascites-Flüssigkeit entleert, die ein spezifisches Gewicht von 1010 hat und Lymphocyten enthält. — Sonstige Therapie: Skarifikation der Beine. Theocinsuppositorien. Natrium kakodylicum.

Unter zunehmenden Schmerzen im Abdomen, die nur durch Morphium- und Pantoponinjektionen koupiert werden, tritt am 17. Mai 1911 der Tod ein.

Sektionsbericht (S.-J. 153/11).

Diagnose: Hochgradige tumorartige verkäsende Granulome der Drüsen (Cervical-, Hilus-, Bifurkations-, periaortische Lymphdrüsen). Grossknotige Granulome in Leber, Milz, Niere, Lunge. Miliartbc. des Peritoneum. (?)

Tumorartige Knoten auf Brust und Lendenwirbelsäule mit Arrosion der Lumbalwirbel und der 2. und 7. Rippe rechts. Adhäsive Pleuritis beiderseits mit enormer kalkulöser Schwartenbildung und tbc. (?) Einlagerungen.

Adenombildung der Leber.

Gastritis granulosa.

Pneumonie des rechten Unterlappens.

Ascites. Ödem der unteren Extremitäten. Parenchymatöse Nephritis. Hochgradige allgemeine Abmagerung.

Körperlänge 167. Gewicht 58.
Haarfarbe blond.
L. Lunge 440,
Nieren 320,
Herz 330,
Leber 1200,
Milz 300, Gehirn 1410.

Mittelgrosse, männliche Leiche in stark reduziertem Ernährungszustand. Hochgradig aufgetriebenes Abdomen. Starke Ödeme der Beine, besonders der Unterschenkel. Frische Skarifikationen an beiden Unterschenkeln. Haut des Gesichts, sowie der beiden Unterarme kupferfarben.

An der rechten Halsseite fühlt man einen über apfelgrossen Tumor durch. Die Venen über Brust und Bauch sind stark injiziert; ebenso im Bereiche der Unterarme. Haut über dem Abdomen fleckig verfärbt. Starkes Ödem des Scrotums und des Penis, Totenstarre vorhanden; Totenflecken spärlich in den abhängigen Partien.

An der Probeexcisionsstelle (histologischer Einlauf Nr. 25, 1911) in der Gegend der 7. rechten Rippe unter der Haut einige kleinerbsengrosse, gelbliche Knoten. Ebenso findet sich am Processus ensiformis ein etwa pflaumengrosser Knoten unter der Haut, von fester Konsistenz, der auf der Schnittfläche trocken ist und gelbliche Farbe aufweist.

Im Abdomen ca. 6000 ccm einer leicht trüben, rötlich verfärbten Flüssigkeit. Nach Eröffnung des Abdomen findet sich das grosse Netz in die Höhe geschlagen, zusammengebullt und übersät von kleinsten, stecknadelkopfgrossen, grüngrauen

Knötchen. Daneben ein erbsengrosser, gelblicher, derber Knoten. Leber 3 Finger breit über den Rippenbogen vorstehend. Der Magen stark gebläht, in ganzer Ausdehnung vorliegend.

Zwerchfellstand: rechts 6. Intercostalraum,
links oberer Rand der 5. Rippe.

Bei der Bestimmung des Zwerchfellstandes fühlt man rechts unter dem Zwerchfell derbe, bis apfelgrosse Knoten.

Auch in der rechten Achselhöhle finden sich derbe, bis pflaumengrosse Knoten.

Beim Wegnehmen des Sternums zeigen sich auf der rechten Seite auf seiner Unterfläche derbe, gelbe, flache Infiltrate, die aus bis Pfennig-grossen Einzelherden konfluiert zu sein scheinen. Diese Knoten bedingen eine ca. 4 mm starke Verdickung der Pleura, die hier besonders stark mit den Rippenknorpeln verwachsen ist. Auf der Schnittfläche durch diese Infiltrate zeigt sich gelbe Farbe und homogene Beschaffenheit.

Ein ähnlicher Knoten, der aber auf der Innenfläche des Sternums verschieblich ist, findet sich links von der Mittellinie des Sternums über dem sternalen Ansatz des 6. Rippenknorpels.

Die linke Lunge ist in ganzer Ausdehnung spangenförmig adhärent.

Von der Thymus ist nichts mehr erhalten.

Dem oberen Rand des Herzbeutels liegt ein etwa kirschgrosser, gelber, derber, homogener Knoten auf.

Im Herzbeutel 3 Esslöffel klarer Flüssigkeit.

Die Milz ist vergrössert 16 : 8,5 : 4 cm. Auf der Oberfläche zahlreiche gelbe, meist abstreifbare Auflagerungen. Daneben scheinen sehr zahlreiche, über stecknadelkopfgrosse, leicht rötliche Knötchen durch die Kapsel durch. Auf dem Schnitt zeigt sich das Gewebe übersät von stecknadelkopf- bis erbsengrossen, homogenen, derben, gelblichweissen Knötchen. Das übrige Gewebe ist dunkelrot, von gehöriger Konsistenz. Pulpa nicht abstreifbar, Blutgehalt gering.

Ductus choledochus durchgängig.

Leber klein, ebenfalls mit leichten bindegewebigen Auflagerungen auf der Kapsel. Auch hier zahlreiche, meist hirsekorngrosse Knötchen durch die Kapsel durchschimmernd. Auf dem Schnitt ist die Leber von braunroter Farbe. Die Zeichnung ist verwaschen durch sehr viele stecknadelkopf- bis erbsengrosse, leicht prominente, weiche Einlagerungen. Die Konsistenz ist ziemlich fest.

Gallenblase mit schwärzlicher Galle gefüllt.

Leberhilusdrüsen ohne Einlagerungen.

Magen stark gebläht. Durch die Serosa schimmern zahlreiche knötchenförmige, gelbe Flecken. Im Magen eine reichliche Menge Kaffeesatz-artiger Flüssigkeit. Beim Aufschneiden zeigt sich die Schleimhaut stark gefaltet; die Falten ausstreichbar. Die ganze Magenschleimhaut granuliert. Die durch die Serosa durchscheinenden Knötchen erweisen sich als stark geschwellte Follikel,

doch zeigen sich nirgends Tumoreinlagerungen. Im Fundus des Magens gelbliche Verfärbung der Schleimhaut.

Duodenum o. B.

Pankreas blass, derb, deutliche Zeichnung, keine Einlagerung.

Dünndarm o. B.

Dickdarm mit blasser Schleimhaut. Auf der Serosa auch hier frische, stecknadelkopfgrosse Knötchen.

Mesenterium übersät von den vorher beschriebenen gelblichen Knötchen von Stecknadelkopfgrösse.

Die Mesenterial- und peripankreatischen Lymphdrüsen sehr stark vergrössert, bilden zusammen ein fast faustgrosses Paket. Auf dem Schnitt bestehen diese Drüsentumoren aus miteinander verwachsenen kirsch- bis pflaumengrossen Einzelgebilden, die weisslichgelbe Farbe und sehr feste Konsistenz haben. Stellenweise sind gelbliche homogene, scharf umschriebene Einsprengungen in ihnen zu sehen. An anderen Stellen ist ein derbes, bindegewebiges Gerüstwerk auf der Schnittfläche deutlich erkennbar.

Linke Niere mit spärlicher Fettkapsel, leicht abziehbarer Fibrosa, gehörig gross, blassgelb. Auf dem Schnitt zahlreiche stecknadelkopfgrosse, grauweisse Knötchen. Nierenbecken intakt.

Rechte Niere kleiner und blasser als die linke. Auch hier sind Knötchen auf der Oberfläche, sonst wie links.

Nebennieren intakt.

Ureteren intakt.

Rektum mit spärlichem, gelbem Kot gefüllt; Schleimhaut blass, sonst o. B.

Harnblase mit wenig gelbem Urin gefüllt; Schleimhaut o. B.

Prostata nicht vergrössert.

Samenblasen prall gefüllt.

Hoden und Nebenhoden beiderseits o. B.

In den Inguinaldrüsen kirschgrosse, weissliche Tumoreinlagerungen.

Organe des Halses und der Brusthöhle:

Zungengrund o. B.

Tonsillen mit eitrigen Pfröpfen.

Ösophagus o. B.

Rechte Cervicaldrüsen in ein faustgrosses Paket umgewandelt, das knotige Gliederung aufweist. Diesen Knoten liegen kleine bis erbsengrosse Gebilde auf, die auf der Kapsel des Drüsenpaketes verschieblich sind.

Auf der Schnittfläche zeigt sich das Paket aus verschiedenen kleinapfel- bis haselnussgrossen Einzelgebilden zusammengesetzt, die durch bindegewebige Septen voneinander getrennt sind, also offenbar mit einander verbackenen Einzeldrüsen entsprechen. Die Schnittfläche zeigt weiterhin eine gewisse Zeichnung: etwas eingesunkene, graue, streifenförmig angeordnete Züge durchziehen die Schnittfläche in verschiedenen Richtungen.

Die Bifurkationsdrüsen sind in einen hühnereigrossen, derben Tumor von weisslicher Farbe umgewandelt. Auch dieser Tumor ist aus verschiedenen Einzeldrüsen zusammengesetzt

und hat auf der Schnittfläche ähnliche Zeichnung wie die oben beschriebenen Cervicaldrüsen. Jedoch treten hier auch schwarze Pigmenteinlagerungen auf. Eine untere rechte Bifurkationsdrüse ist bis auf Walnussgrösse geschwollen. Ihre Oberfläche zeigt grobe, gelbliche Höckerung. Die Schnittfläche bietet ähnliche Zeichnung wie die der Cervicaldrüsen. (S. Abb. I.)

Pharynx o. B.

Kehlkopf und Trachea o. B.

Thyreoidea, nicht vergrössert, o. B.

Herz klein, Muskulatur rotbraun. Klappenapparat des ganzen Herzens intakt. Auf Flachschnitten keine Einlagerungen. Koronararterien intakt. Aorta mit geringer gelblicher Fleckung. Die thoracalen-periaortischen Drüsen in gelbliche kirschgrosse Tumormassen umgewandelt.

Linke Lunge mit bindegewebigen Auflagerungen in ganzer Ausdehnung. Auf dem Schnitt ist das Gewebe substanzarm, von zahlreichen bis kirschkerngrossen Knötchen durchsetzt. Gewebe lufthaltig. Bronchialdrüsen, grosse Gefässe, o. B. Hilusdrüsen anthrakotisch.

Rechte Lunge ist klein, ihre Pleura bindegewebig verdickt und den Verwachsungen entsprechend mit fibrösen Auflagerungen bedeckt. Die Pleura über dem hinteren und unteren Teil der Lunge bildet eine mächtige bis 6 cm dicke Schwarte, von äusserst derber Konsistenz, die kalkige Einlagerungen aufweist. Diese Schwarte umschliesst in ihrer Mitte eine pflaumengrosse Höhle, die mit bröckeligen, gelben Massen ausgefüllt ist und zerrissene aber sehr derbe Ränder hat. (S. Abb. I.) Die Hilusdrüsen und die intrapulmonalen-peribronchialen Lymphdrüsen sind in bis pflaumengrosse weissliche und schwarzgesprenkelte Tumorknoten umgewandelt. In der Nähe des Lungenhilus bricht einer dieser Knoten in einen grösseren Bronchus durch, infiltriert die Wand weisslich, unter mächtiger Verdickung derselben, sodass dieser Bronchus stark verengert wird. Auch auf das benachbarte Lungengewebe greift der Tumor über, und bildet hier einen kleinapfelgrossen Knoten, der ebenfalls anthrakotische Durchsetzung aufweist. (S. Abb. I.) Das übrige Lungengewebe zeigt im oberen Teil nahezu keine Einlagerungen, der Unterlappen ganz spärliche Knötchenbildung. In der Umgebung der Schwarte treten diese Knötchen etwas zahlreicher auf. Das Lungengewebe ist hier vollständig luftleer, pneumonisch infiltriert. Die Infiltration ist eine auffallend gelblichweisse. An einzelnen Stellen ist die Lungenstruktur substituiert durch weissliche homogene Einlagerungen von Erbsen- bis Kirschkerngrösse. Am medialen unteren Lungenrand sind weitere Tumoren angeordnet, die der Pleura fest anhängen. Diese Tumoren sind kirsch- bis walnussgross und zeigen auf der Schnittfläche denselben Befund wie die bisher beschriebenen.

Nach Herausnahme der Brustorgane finden sich vom 6. Brust- bis 3. Lendenwirbel auf der rechten Seite der Wirbelsäule zahlreiche Geschwulstinfiltrate von über Daumendicke, die sehr derbe Konsistenz, gelbe Farbe und dieselbe

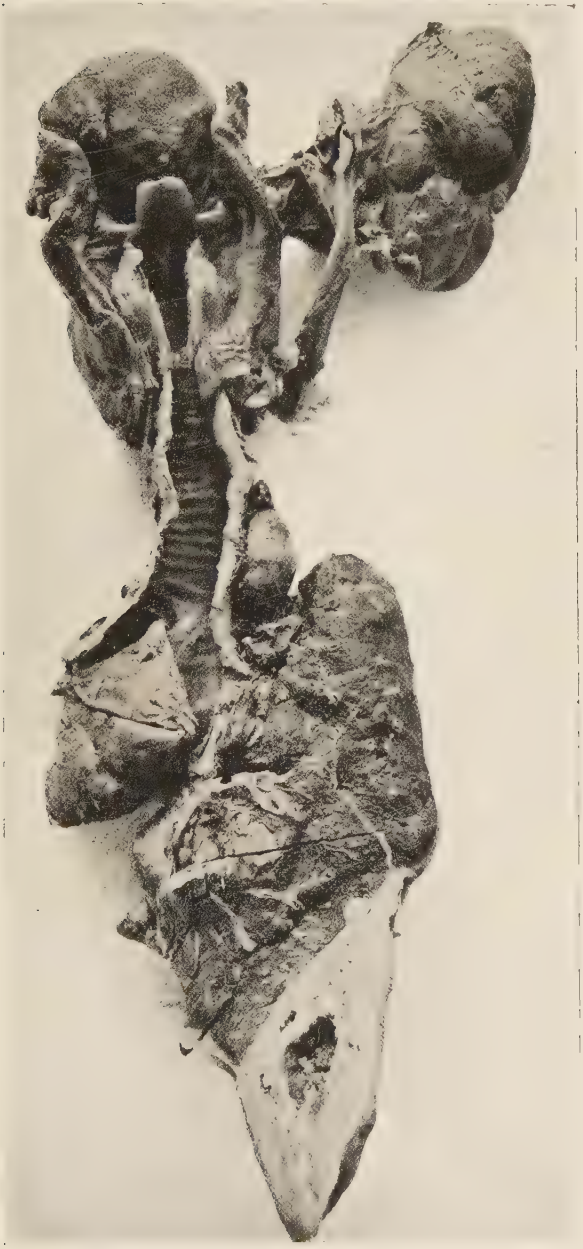

Abb. I.

Zeichnung der Schnittfläche wie die sonstigen Tumoren aufweisen. Diese Infiltrate sind in querer Richtung parallel angeordnet und drängen sich von der Wirbelsäule ausgehend in die Interkostalräume ein, die sie auseinander drängen, so dass sie stellenweise vollständig die ganzen Zwischenräume zweier Rippen ausfüllen. (S. Abb. II.) Diese Tumoren verlieren sich in der Gegend des Angulus costarum. Auch sie bestehen, wie Schnitte zeigen, aus einzelnen mit einander verbackenen Knoten. Bei Ablösung des Periost der Wirbelkörper kann man an einzelnen Stellen zwischen dem 11. Brust- bis 3. Lendenwirbel ein Eindringen des Tumors in die Wirbelkörper beobachten. Der Wirbelkörper zeigt an Stelle der sonst rotbraunen Farbe weisslichgelbe Verfärbung, aber keine wahrnehmbare kariöse Zerstörung. Auf einem Längsschnitt durch die Wirbelsäule zeigen sich die inneren Teile der Wirbelkörper ohne Veränderung. — Die linke Seite der Wirbelsäule zeigt, abgesehen von einigen bis bohnengrossen Drüsen von derselben Beschaffenheit der Schnittfläche wie die anderen Tumoren, keine Veränderung.

Schädeldach und Gehirn:

Schädeldach dick und schwer. Basale Sinus mit wenig geronnenem Blut gefüllt, ebenso die Längsblutleiter.

Gehirn: Gefässe der Basis o. B. Auf dem Schnitt deutliche Zeichnung. Zahlreiche, rasch verfliessende Blutpunkte.

Stammganglien, Pons, Medulla, Kleinhirn o. B.

Erlaubte der klinische Verlauf der Krankheit nicht, die Diagnose zu stellen, trug selbst die histologische Untersuchung des intra vitam exzidierten subkutanen Tumorknotens nicht zur Klärung des Falles bei, so liess dagegen schon das makroskopische Bild, das die Sektion bot, einen Zweifel an der Diagnose der Lymphogranulomatose kaum mehr zu.

Im Vordergrund der pathologischen Organveränderungen stehen die generalisierten Lymphdrüsentumoren. Bemerkenswert ist zunächst ihre Lokalisation, die sich im wesentlichen auf die eine, die rechte Körperhälfte beschränkt, während man linksseitig nur wenige Drüsenveränderungen findet und auch hier meist nur an Stellen, wo eine unmittelbare Kommunikation des Lymphgefässsystems beider Körperhälften statt hat.

Die Drüsentumoren sind alle ohne Ausnahme sehr derb, auf der Schnittfläche trocken, zeigen nirgends Einschmelzungsherde und nehmen — besonders die cervicalen und mesenterialen — zum Teil recht beträchtliche Dimensionen an. Die grösseren Tumorpakete bestehen aus mit einander verbackenen Einzeldrüsen, wie man auf der Schnittfläche an der Septierung erkennen kann. An einzelnen Stellen liegen diesen Konglomeraten einzelne kleine, noch auf der Kapsel des Pakets frei verschiebliche

Abb. II.

Tumorknoten auf, die die Entstehung der grossen Tumormassen aus vielen Einzeldrüsen gut illustrieren. Die Oberfläche der meisten Drüsenpakete ist glatt. Eine Bifurkationsdrüse zeigt eine Höckerung, die ebenfalls auf Anlagerung neu erkrankter Drüsen an den alten Konglomerattumor zu beziehen sein dürfte, wenn man nicht mit K. Ziegler an eine Sprossung der erkrankten Drüsen denken will, die in einer Wucherung der Rindenfollikel bestünde. (Vergl. auch Hammerschlag: Über Vermehrung erkrankter Lymphdrüsen. Virch. Arch. Bd. 194, S. 320).

Ein Teil der Drüsen ist von homogener Beschaffenheit, ein anderer zeigt weisslich gelbe Grundsubstanz, in der homogene, kleine, zirkumskripte Einlagerungen durch stärkere Gelbfärbung sich abheben. Diese gelbe Herdchen sind von einigen Autoren — Dietrich, Fabian — als besonders charakteristisch für die Lymphogranulomatose beschrieben worden. Wieder andere Drüsentumoren (cervikale, mesenteriale und peripankreatische) zeigen auf der Schnittfläche eine gewisse Zeichnung: ein bindegewebiges Gerüstwerk, graue, streifenförmig, geflechtartig angeordnete Züge, die etwas eingesunken erscheinen. Auch dieser Zeichnung wird neben den oben beschriebenen Herdchen von gelber Farbe eine Bedeutung beigemessen und Fränkel und Much glauben, aus diesen beiden Eigentümlichkeiten der Schnittfläche allein schon die Diagnose der Lymphogranulomatose stellen zu dürfen.

Die Tumorknoten zeigen in ihrer überwiegenden Überzahl keine Tendenz, auf die Umgebung infiltrativ überzugreifen, sind vielmehr fast alle von einer derben, glatten Kapsel überzogen, die nirgends durchbrochen wird. Einige Ausnahmen lassen sich indessen doch feststellen: Löst man die derben, der Wirbelsäule sehr fest anhaftenden Knoten von der Unterlage ab, so kann man an einzelnen Stellen ein Eindringen des Tumors in den Wirbelkörper wahrnehmen. Der Wirbelkörper ist aber nur oberflächlich arrodiert; die inneren Teile desselben sind intakt. Auch die Tumorknoten am Hilus der Lunge zeigen an einzelnen Stellen ein infiltratives Wachstum, wie aus dem Sektionsbericht des Näheren ersichtlich ist. Dieses Verhalten der Tumoren ist sehr beachtenswert, wurde es doch von Sternberg für die L. gr. in Abrede gestellt und gerade die strenge Begrenzung der Drüsen gegenüber der Umgebung mit als differentialdiagnostisches Moment zur Abgrenzung unsrer Krankheit gegen das infiltrierend wachsende Sarkom verwertet. Freilich nur als ein Diagnostikum von untergeordneter Bedeutung. Denn gerade Sternberg hat ja als einer der ersten scharf den essentiellen Unterschied zwischen beiden Krankheiten in der histologischen Struktur erkannt: Hyperplastische Wucherungen einer Zell-

form auf der einen, polymorphes, buntes Zellbild eines eigenartigen entzündlichen Granulationsgewebes, wie in unserm Fall, auf der anderen Seite. Aber der Befund des infiltrativen Wachstums granulomatöser Lymphome steht keineswegs vereinzelt da. Warnecke beschreibt einen Fall, in dem wegen Adhärenz der Tumoren an den grossen Gefässen eine Radikaloperation unmöglich war. Nägeli schreibt den Lymphogranulomen die Eigenschaft zu, im lockeren Gewebe der Umgebung weiter fortzuwuchern und berichtet von einem Eindringen des Prozesses in den Wirbelkanal, von breiter, flächenhafter Entwicklung desselben in den Rückenmarksmeningen, die zu Paraplegieen geführt habe. Fabian ist der Meinung, dass in den späteren Stadien häufig eine Periadenitis die Drüsen zur Verwachsung unter sich und zur Verwachsung mit den grossen Gefässen brächte. Von Reed wurde die Durchbrechung der Drüsenkapseln und das Eindringen des Granulationsgewebes in Venen beobachtet. Benda schlug deshalb den Namen malignes Granulom vor. Fränkel und Much berichten über ein Rezidiv nach Entfernung axillarer Lymphdrüsen, bei dem das Infiltrat auf die Brustmuskulatur übergegriffen habe und dort typische Granulomherde gebildet habe. Auch O. Meyer hat in drei Fällen von 9 beobachteten malignes Wachstum beobachten können. K. Ziegler hält das infiltrative Wachstum der Drüsentumoren für sehr häufig: an der einen oder andern Stelle komme das Übergreifen des Krankheitsprozesses auf die Nachbarschaft der primär befallenen Drüsen nahezu in jedem Falle vor. Unser Fall ist eine Bestätigung dieser Beobachtungen.

Die Organe, die neben den Drüsen die charakteristischsten Veränderungen aufweisen, sind die Milz und die Leber.

Die rote Pulpa der Milz ist von stecknadelkopf- bis erbsengrossen, gelblich weissen z. T. prominierenden Einlagerungen derart übersät, dass sich der Vergleich mit einer Bauernwurst (Janz) rechtfertigt, bei dem der Speck den herdförmigen Einlagerungen, die Pulpa dem Blut der Wurst verglichen wird. Benda vergleicht das Aussehen der Milz mit dem Porphyr, wo die Quarzeinsprengungen den weisslichen Herden der Pulpa gleichzusetzen wären. Eine mehr oder weniger beträchtliche Vergrösserung der Milz wird bei der L. gr. häufig gefunden; eine Vergrösserung dieses Organs ist auch in unserm Fall vorhanden.

Schon Sternberg und in letzter Zeit besonders Fränkel und Much halten das geschilderte Aussehen der Milz für durchaus charakteristisch. Letztere Autoren vermissten bei ihren 10 Fällen nur einmal dieses Bild. Auch die anderen Autoren legen durchgehends grosses Gewicht auf dieses eigenartige makroskopische Verhalten der Milz.

Auch die Veränderungen, wie sie die Leber aufweist, sind mit ihren zahlreichen kleineren und grösseren, z. T. prominierenden Einlagerungen durchaus charakteristisch und entsprechen ganz dem in der Literatur beschriebenen Bild. Reichliche Adenome, die der Leber eingelagert sind, sind vielleicht auch nicht lediglich ein zufälliger Nebenbefund, sondern weisen als Begleiterscheinung einer Zirrhose, auf die der L. gr. eigene Neigung zu indurativen Prozessen hin, die wir in den Drüsentumoren schon makroskopisch so ausgesprochen gefunden haben.

Wie in diesen eben beschriebenen Organen finden sich noch — makroskopisch weniger charakteristische — Herde in der Pleura, die am hinteren und unteren Teil der rechten Lunge zu einer mächtigen Schwartenbildung geführt haben, die sehr derbe und kalkige Einlagerungen enthält, auch eine Zerfallshöhle mit käsigem Detritus einschliesst. In dem Lungengewebe selbst sind, besonders in der Hilusgegend und offenbar von den ebenfalls geschwulstartig degenerierten Drüsen dieser Gegend ausgehend, Tumorknoten eingelagert, die durchaus dem makroskopischen Bilde der Drüsenknoten gleichen. Bemerkenswert ist, dass die Spitzen beider Lungen keine Veränderungen aufweisen, die bei tuberkulösen Affektionen der Lungen in erster Linie mitgenommen zu werden pflegen. Dem entspricht der klinische Befund, der nichts von einer Spitzenaffektion zu berichten weiss.

Kleinere, stecknadelkopfgrosse Einlagerungen in den Nieren, im Mesenterium, auf der Serosa des Dickdarmes geben makroskopisch das Bild einer Miliartuberkulose und dürften kaum im Sinne lymphogranulomatöser Veränderungen gedeutet werden, wenn wir auch weiter unten sehen werden, dass das histologische Bild einzelne dieser miliaren Knötchen nicht dem der typischen Tuberkel entspricht. Hierzu sei bemerkt, dass Lunge und Niere häufig, die serösen Häute seltener Sitz granulomatöser Veränderungen sind. Doch sind auch eine Reihe von Fällen beschrieben, in denen Pleura, Perikard, Peritoneum solche Veränderungen aufweisen (Fabian).

Tonsille und Traktus intestinalis sollen bei der L. gr. kaum je befallen sein (Fabian). Dieser Beobachtung wird auch unser Fall entsprechen; die Tonsillen haben Eiterpröpfe in den Lakunen, aber keinerlei Veränderungen, die im Sinne einer L. gr. gedeutet werden könnten. Der ganze Darmtraktus ist, abgesehen von einer Gastritis granulosa, die keinerlei Besonderheiten bietet, intakt. In der Magenschleimhaut zeigen sich auch im histologischen Bilde keinerlei Einlagerungen.

Histologie: Kann schon grobanatomisch die Diagnose Lymphogranulomatosis kaum mehr zweifelhaft sein, so wird sie völlig sichergestellt durch das überaus typische, eindeutige Bild, das das Gewebe der Drüsentumoren und der Milz im Mikroskope gibt.

Betrachten wir zunächst die Drüseninfiltrate, die schon makroskopisch durch die Derbheit und Trockenheit des Schnittes, durch streifige, geflechtartig angeordnete, eingesunkene Züge darauf schliessen liessen, dass Bindegewebe einen wesentlichen Anteil an ihrem Aufbau hat. Es wurden Drüsen aller Körperregionen untersucht und von den grossen Drüsentumoren des Mesenterium, der peripankreatischen Region, der Wirbelsäule sowie von den retrosternalen und interkostalen Knoten und dem Infiltrate der rechten Pleura und dem des grossen Netzes Paraffinschnitte nach van Gieson, May-Grünwald und z. T. nach der Pappenheimschen panoptischen Methode (Panchrom-Schnittfärbung) gefärbt.

Das histologische Bild war bei all diesen Präparaten im wesentlichen das gleiche: Alle Tumoren zeigten im Zentrum ausgedehnte Koagulationsnekrosen mit Erhaltung der Struktur, deren streifige Züge noch recht wohl das zu Grunde gegangene Bindegewebe erkennen liessen. Die Nekrosen erinnern ganz an diejenigen, die bei gummösen Prozessen sich finden. An einigen Stellen noch wohl erhaltenes Bindegewebe in allen Stadien der Entwicklung. Die van Giesonfärbung zeigt, wie Bindegewebe in gröberen und feinen bis feinsten Zügen das Gewebe netzartig durchflicht, nekrotische, nekrobiotische Herde und spärliche Nester von Zellanhäufungen einschliesst. Die Partien mit reichlichem Zellbestande liegen meist mehr peripher und enthalten z. T. von einem feinfaserigen Retikulum umschlossen, Zellen mit grossen, bläschenförmigen, schwach tingierten Kernen mit undeutlichem Protoplasmaleib. Die Kerne enthalten körnchenförmig angeordnetes, unregelmässig verteiltes Chromatin. Der Rand der Kerne ist scharf umrissen und hebt sich als dunkler Saum von dem blassen Kernstroma ab. Dazwischen finden sich, aber nur ganz vereinzelt, z. T. mehrere bei einander liegende, grössere Zellen mit stärker gefärbten, ovalen, zuweilen nierenförmigen Kernen, deutlich gefärbtem, reichlichem Protoplasmaleib von polygonaler Gestalt. Einige dieser grossen Zellen haben auch 2—3 Kerne. Kernteilungsfiguren wurden nicht beobachtet, eosinophile Zellen ebenso wenig. Einschmelzungen wie sie für tuberkulöse Prozesse so charakteristisch sind, wurden in den Drüsentumoren nirgends gefunden. Selbst das Pleurainfiltrat, das ja eine Zerfallshöhle mit käsigem Inhalte einschloss, bot im übrigen das Bild der Koagulationsnekrose. Nirgends wurden Riesenzellen vom Typus der Langhansschen, nirgends Tuberkelknötchen gefunden.

Bindegewebe und Koagulationsnekrose beherrschen das Bild. Die zelligen Elemente treten überall in den Hintergrund. An der Peripherie finden sich stellenweise Reste lymphadenoiden Gewebes.

Die Milz zeigt ebenfalls ausgedehnte Koagulationsnekrose, daneben aber auch kleine verkäste Herde. In den nekrobiotischen Partien finden sich Zellschatten, die Pigmentschollen einschliessen. Spärlich sind noch Follikel enthalten. In ihrer Umgebung tritt Granulationsgewebe analog dem in den Drüsentumoren

gefundenen auf. In der Peripherie der verkästen Herdchen findet sich ebenfalls Granulationsgewebe, das aber die radiäre Anordnung vermissen lässt, die sich bei den typischen Tuberkelknötchen findet. Langhanssche Riesenzellen fehlen. In dem Granulationsgewebe liegen verstreut auch viele grosse, polygonale Zellen mit reichlichem, stark gefärbtem Protoplasma mit grossem, stark gefärbtem Kern, der meist 1—2 ziemlich grosse Kernkörperchen einschliesst. Einige dieser grossen Zellen haben auch 2—3 Kerne. Die grossen Zellen, die wir in einigen wenigen Exemplaren auch in den Drüsentumoren gefunden haben, sind es, die Sternberg als charakteristisch für die L. gr. erkannte und deren Auftreten von allen späteren Autoren als absolut beweisend für dieses Krankheitsbild anerkannt wurde. Zumeist werden diese Sternbergschen Zellen freilich auch in grösserer Zahl in den Infiltraten der Drüsen gefunden. Bei dem Stadium der Induration aber, in dem sich hier alle Drüsen befinden, und der damit in Zusammenhang stehenden allgemeinen Zellarmut des Gewebes darf es nicht Wunder nehmen, wenn auch diese charakteristischen grossen Zellformen nur vereinzelt auftreten und dem Gewebe nicht das eigenartige, sofort in die Augen springende Gepräge geben, wie sie es in der Milz tun. Hier liegen sie oft gehäuft in Nestern beieinander. In den zellreichen Partien des Milzgewebes sieht man selbst bei Betrachtung mit starker Vergrösserung fast immer mehrere Sternbergsche Zellen in einem Gesichtsfeld. So bieten diese Partien mit den Fibroblasten, Lymphocyten, vereinzelten polynukleären neutrophilen Leukocyten, spärlichen eosinophilen Leukocyten, zahlreichen phagocytären grossen Zellen, die wieder verschiedene Zelleinschlüsse (Pigment, Schatten von Erythrocyten) enthalten und nicht zuletzt mit den durch Grösse und Form in die Augen springenden grossen Sternbergschen Zellen ein buntes Zellbild, das als ein eigenartiges, entzündliches Granulationsgewebe imponiert, eigenartig eben durch die beschriebenen Sternbergschen Zellen.

Die eosinophilen Zellen wurden in der Milz zwar gefunden, doch nicht in so grosser Zahl, wie dies von einigen Autoren als typisch für die L. gr. geschildert wird. (Dietrich, Warnecke.) Wenn K. Ziegler recht hat, dass die eosinophile Infiltration mit zunehmender Bindegewebsinduration schwinde, so wäre damit das Fehlen dieser Zellform in den überaus derben Drüsentumoren unsres Falles erklärt. O. Meyer hat übrigens in den 9 Fällen von L. gr., die er beschreibt, nur einmal ein etwas reichlicheres Auftreten eosinophiler Zellformen beobachten können und kommt zu dem Schluss, dass sie der L. gr. nicht essentiell seien. Die schon erwähnten grossen Fresszellen treten an manchen Stellen in grossen Mengen auf; so füllen sie stellenweise die sehr weiten Bluträume des an Pulpaelementen sehr verarmten Milzgewebes nahezu völlig aus. Als Zelleinschlüsse enthalten sie z. T. Pigmentschollen, z. T. Schatten von roten Blutkörperchen. Das reichliche Auftreten dieser phagocytären Elemente dürfte sich aus den intensiven Zerfallsprozessen erklären, die in der Milz und dem gesamten lymphatischen System vor sich gehen.

In der Leber ist das Parenchym in beträchtlicher Ausdehnung geschwunden und durch Granulationsgewebe substituiert, das ganz dem Granulationsgewebe der Milz und der Drüsen gleicht, nur dass die grossen Sternbergschen Zellen hier nicht auftreten. Herdweise liegen im Gewebe verstreut Leberzelladenome. (Auch nekrotische Partien sind reichlich.) Die van Giesonfärbung zeigt, dass es noch nicht zu beträchtlicher bindegewebiger Induration gekommen ist, doch deuten die reichlichen jungen Bindegewebszellen darauf hin, dass dieser Prozess der Induration bereits einsetzt. Vereinzelte grössere verkäste Herde finden sich neben kleineren, kleinzellig infiltrierten miliaren Herden

ohne zentrale Nekrose. In der Umgebung dieser letzteren findet man auch einzelne Langhanssche Riesenzellen. Das noch erhaltene Lebergewebe ist z. T. stark verfettet.

Lunge: Im Gewebe verstreut liegen zahlreiche miliare Knötchen, die im Innern epitheloide Zellen enthalten und in der Peripherie kleinzellige Infiltration aufweisen. Einzelne dieser Herde sind im Innern völlig nekrotisch, so dass dort jegliche Struktur verschwunden ist. In der Umgebung der Knötchen und z. T. in sie eingelagert, finden sich spärlich Langhanssche Riesenzellen. Andere Partien des Lungengewebes sind vollständig der käsigen Nekrose verfallen. Wieder andere zeigen erweiterte Alveolen mit verdünnten, z. T. eingerissenen Wandungen (vikariierendes Emphysem). — Pleurainfiltration und Hilusdrüsentumoren s. o.

Die Niere zeigt die Merkmale der parenchymatösen Nephritis. Auch hier finden sich ferner mehrere miliare Knötchen und ganz vereinzelt typische Riesenzellen. Jedoch die zentralen Partien der Knötchen enthalten, ohne Verkäsung zu zeigen, zum Teil Granulationsgewebe; ein Teil der Knötchen besteht ganz aus solchem Granulationsgewebe. An den Knötchen kann man ein infiltratives Übergreifen des Prozesses auf die Umgebung beobachten.

Überblicken wir die Gesamtheit der makroskopisch sichtbaren und der histologischen Gewebsveränderungen, soweit dieselben typisch tuberkulöse und andrerseits typisch granulomatöse Prozesse betreffen, so kommen wir zu dem Schlusse, dass im gesamten System des lymphatischen Apparates das Gewebe keinerlei völlig charakteristische tuberkulöse Veränderungen aufweist, dagegen zu einem grossen Teil proliferierenden Prozessen im Sinne der L. gr. unterliegt. In der Lunge und dem Peritoneum finden sich u. a. aber auch ausgesprochen tuberkulöse Erscheinungen. In der Niere und Leber sind unter anderem Bilder zu finden, die der Knötchentuberkulose sehr ähnlich, durch das fast völlige Fehlen von Verkäsungen und dem Vorhandensein entzündlicher Proliferationsvorgänge aber einen gewissen Übergang von tuberkulöser in granulomatöse Erkrankungsform wahrscheinlich machen. Diese Feststellung dürfte für die wichtige Frage nach der Ätiologie der L. gr. nicht ohne Belang sein, einer Frage, der wir im folgenden nachgehen wollen:

Ätiologie: Dass irgend ein infektiöses Agens die Erscheinungen der L. gr. auslöst, unterliegt bei dem entzündlichen Charakter des lymphatischen Granulationsgewebes und dem fast nie fehlenden Fieber keinem Zweifel. Über den Erreger aber gehen die Ansichten weit auseinander.

Sternberg stellte im Jahre 1898 die Behauptung auf, dass der Tuberkelbazillus als der Erreger der L. gr. anzusprechen sei, weil unter 15 seiner Fälle von L. gr. bei zehn Fällen typische Tuberkulose in denselben Präparaten nachgewiesen werden konnte, die auch das Vorhandensein einer L. gr. dartaten, weil ferner in einem Fall (Nr. XII) zahlreiche

Übergänge zwischen Granulomgewebe und typisch tuberkulösen Veränderungen aufgefunden wurden und andrerseits in mehreren der granulomatös veränderten Drüsen, die keine Spur einer Tuberkulose zeigten, Tuberkelbazillen nachgewiesen wurden. Somit, meint Sternberg, sei es eklatant, dass auch in den Fällen, in denen der Nachweis einer Tuberkulose nicht gelungen sei, trotzdem die L. gr. auf den Tuberkelbazillus als Erreger zurückgeführt werden müsse. Später gab Sternberg den Gegnern dieser Auffassung zu, dass die Bezeichnung der L. gr. als einer eigenartigen Tuberkulose des lymphatischen Apparates nicht haltbar sei, betonte aber, dass ein Zusammenhang zwischen L. gr. und Tuberkulose nicht von der Hand zu weisen sei.

Schon in der Zeit, als die L. gr. noch nicht als ein Krankheitsbild sui generis erkannt war und zumeist unter der Flagge der Pseudoleukämie segelte, waren von Weigert und von v. Baumgarten in mehreren Fällen, die heute wohl als L. gr. aufgefasst werden müssen, Tuberkelbazillen bezw. diesen ähnliche Stäbchen entdeckt worden. — In der Folgezeit wurden viele Fälle von L. gr. beschrieben, in denen sich gleichzeitig typische Tuberkulose fand. Nägeli gibt eine Zusammenstellung einer grossen Anzahl solcher Fälle. Diesen Befunden steht eine ganze Reihe von Arbeiten gegenüber, die bei typischer L. gr. keine Spur von Tuberkulose gefunden hatten, die weder tinktoriell noch experimentell Tuberkelbazillen hatten nachweisen können. (Fischer, Yamasaki, Reed, Warnecke.)

Aber auch die Beweiskraft der Fälle, in denen Tuberkulose bei an L. gr. Erkrankten festgestellt werden konnte, ist mit Recht angezweifelt worden. Kann es sich doch in der Tat entweder um ein zufälliges Nebeneinander beider Prozesse handeln oder die Häufigkeit der Vergesellschaftung beider Krankheiten in einer besonderen Disposition gesucht werden, die etwa die L. gr. zur Tuberkulose schafft, so dass dann die Tb. als Sekundärinfektion aufzufassen sei.

Neuerdings ist man der Frage von zwei Seiten zu Leibe gegangen. Zum ersten wurde das Tierexperiment in ausgedehntem Umfang herangezogen. Zum andern wollen Fränkel und Much in ihren antiformin-, aber nicht säurefesten, nach Gram färbbaren Granulis den Erreger gefunden haben, Gebilde, die morphologisch von der granulären Form des Tbc. Bazillus nicht zu unterscheiden sind. Fränkel und Much haben in 13 Fällen von L. gr. 12mal diese Gebilde nachgewiesen. Diese Resultate wurden von O. Meyer bestätigt, der in 8 Fällen von 9 untersuchten bei L. gr. die Granula nachweisen konnte. Ob es sich bei diesen Befunden in der Tat um eine besondere Form des Tuberkel-

bazillus handelt, oder ob ein anderer Erreger in den Granulis zu suchen ist, steht dahin. Das konstante Auftreten dieser Granula bei L. gr. ist jedenfalls sehr auffällig. Wichtig ist hierbei noch, dass fast ausschliesslich Fälle zur Untersuchung gelangten, die frei von tuberkulösen Erscheinungen waren. Die Tierimpfungen gaben bei Fränkel und Much in den meisten Fällen negatives Resultat, beide fanden nur in einem Fall nach Ziehl färbbare Bazillen. Oskar Meyer dagegen, wies in einem Fall (VIII) massenhafte, meist intrazellulär gelegene, säurefeste Stäbchen im Schnittpräparat eines Drüsentumors nach, die an vielen Stellen zu dicken grossen Haufen zusammengeballt lagen und Leprabazillen ähnlich waren. Auch in diesem Falle wurden Granula gefunden. Meyer will für diesen Fall Tuberkulose speziell der Lungen aus dem klinischen Befunde heraus ausschliessen —, eine Sektion konnte nur teilweise ausgeführt werden. — Wie gewagt dies ist, geht aus unserem Fall hervor, wo keine Spitzenaffektion bestand und doch eine Tuberkulose der Lungen vorlag. Die anderen 8 Fälle Meyers gaben bei Ziehlfärbung ein negatives Resultat.

Die Tierversuche, bei denen lymphogranulomatös entartete Organteile auf Meerschweinchen überimpft wurden, haben bisher in den meisten Fällen zu negativen Ergebnissen geführt. (Vergl. Graetz Beiträge zur Klinik der Tuberkulose.) Yamasaki, Aschoff, Benda hatten in allen Fällen negative Resultate. (Verhandlung d. deutsch.-path. Ges. VII, S. 130.) Ebenso O. Meyer; Fränkel und Much konnten nur in einem Falle, der neben lymphogranulomatöser Erkrankung typische Tuberkulose zeigte, im Tierversuch Tuberkelbazillen nachweisen.

Sticker und Löwenstein haben bei Überimpfen von anscheinend tuberkel- und tuberkelbazillenfreiem Granulationsgewebe eines Meerschweinchens, das nach Überimpfen vom Menschen stammenden Drüsenteile bei ihm entstanden war, mikroskopisch und kulturell nachweisbare Tb.-Bazillen gefunden, die sie in einer freilich nicht begründeten Vermutung zufolge dem Typus bovinus zuzählen.

Lichtenstein hat mit Überimpfung lymphogranulomatösen Materials vom Mensch auf Meerschweinchen in einem Fall typische Lymphogranulomatosis hervorgerufen und will ferner bei 14 von 15 mit Reinkultur von Tb.-Bazillen des Typus humanus geimpften Meerschweinchen ebenfalls typische L. gr. hervorgerufen haben. Er kommt zu dem Schlusse, dass Tb.-Bazillen mit abgeschwächter Virulenz - wie bei seinen 14 Meerschweinchen — so vermutlich auch beim Menschen als die Erreger der Lymphogranulomatosis anzusehen seien. Diese Arbeit, von

Fränkel und Much angezweifelt, ebenso von Kurt Ziegler sehr skeptisch aufgenommen, findet in O. Meyer einen Verteidiger, der hervorhebt, dass schon Benda ähnliches gefunden, und dass schon Bartel gezeigt habe, wie in der Virulenz geschwächte Tb.-Bazillen exsudativ-nekrotische Eigenschaften einbüssen und proliferationserregende gewinnen.

So haben in letzter Zeit die schon von Benda und Aschoff ausgesprochenen Vermutungen, dass in der Virulenz abgeschwächte Tb.-Bazillen als die Erreger der L. gr. aufzufassen seien, an Boden gewonnen.

Eine der letzten Zeit angehörende Arbeit, die von K. Ziegler über die Hodgkinsche Krankheit, hinwiederum bestreitet die Beweiskraft der Sticker- und Löwensteinschen, wie der Lichtensteinschen Arbeiten, führt den Bazillenfund in lymphogranulomatös erkrankten Drüsen auf den besonders günstigen Nährboden zurück, den die schwer geschädigten Drüsen sekundär eingeschwemmten Tb.-Bazillen bieten, steht den Muchschen Granulafunden und ihren Beziehungen zur L. gr. sehr skeptisch gegenüber und glaubt, dass ein spezifischer Erreger die L. gr. hervorrufe, der aber noch nicht gefunden sei.

Es hat nicht an Versuchen gefehlt, auch andere pathogene Mikroorganismen als Erreger anzuschuldigen, wie Kokken, Spirochaeta pallida, Leprabazillen. Diese Befunde von Mikrobien, die als Erreger der L. gr. genannt werden, stehen vereinzelt da und stehen jedenfalls an Bedeutung weit hinter der Rolle zurück, den der Tuberkelbazillus bei der Suche nach dem Erreger der L. gr. spielt. So war denn auch unser Hauptaugenmerk von vornherein auf die Frage gerichtet, in welcher Beziehung die Tuberkulose zur L. gr. stehe.

Es wurden folgende Untersuchungen vorgenommen:

Tumoren des Mesenteriums, der peripankreatischen Drüsen, Teile des Pleurainfiltrates, Drüsenknoten an der Wirbelsäule und Teile der Milz unseres Falles wurden getrennt von einander zu einem feinen Brei verarbeitet und mit 20% Antiformin versetzt, bei 56° 24 St. im Brutschrank belassen. Der durch Zentrifugieren unter Zusatz von je etwa 1 ccm absoluten Alkohols gewonnene Organbrei wurde nach Ziehl und den Vorschriften Muchs entsprechend auf Granula gefärbt. Organbrei des Mesenterialknotens sowie der eines Milzstückes wurde unmittelbar nach der Sektion nach Ziehl gefärbt. Beide Färbungen geben ein überraschendes Bild: Tausende von säurefesten Stäbchen erfüllten jedes Gesichtsfeld. Dieselben lagen zumeist in Büscheln wirr durcheinander geschlungen, viele zeigten eine granulierte Struktur. — Von

dem gleichen Tumor des Mesenteriums wurden, nachdem derselbe lange in Formol gelegen, Paraffinschnitte nach den Angaben, wie sie in Schmorl (Path. hist. Untersuchungsmethoden 1909) sich finden, auf Tuberkelbazillen gefärbt. Auch hier waren sehr zahlreiche zum Teil in Büscheln zusammenliegende Stäbchen zu sehen. Dieselben fanden sich aber nur in den zahlreicheren, peripheren Teilen des Schnitts, hier zumeist intrazellulär gelagert. Die nekrotischen Teile des Schnittes enthielten keine Bazillen.

Die Ziehlfärbungen der anderen Organbreiausstriche zeigten (mit Ausnahme des Pleurainfiltrates, das bazillenfrei war), ebenfalls sehr grosse Mengen antiformin- und säurefester Stäbchen freilich nicht annähernd so viel, als die erstgenannten Ausstrichpräparate.

Die ersten Granulafärbungen des Mesenterialtumors und des Milzstückchens in Ausstrichen zeigten starke Verunreinigungen mit Farbniederschlägen. Es wurden wohl Gebilde gefunden, die als Muchsche Granula angesprochen werden können, allein da nirgends deutliche Stäbchenkonturen zu erkennen waren, und eine Verwechslung mit Farbniederschlägen nicht ausgeschlossen waren, wurde auf diese Befunde kein Gewicht gelegt. Das nämliche gilt von einer kombinierten Ziehl-Granulafärbung nach L. Weiss.

Die Granulafärbungen der Breiausstriche von den anderen obengenannten Organteilen (auch die des bei Färbung nach Ziehl keine Tb.-Bazillen aufweisenden Pleurainfiltrates) gaben sämtlich positives Resultat. Die Granula waren überall in ziemlich reichlicher Menge vorhanden und entsprachen ganz den Beschreibungen und Abbildungen, wie sie von Fränkel und Much sowie von O. Meyer gegeben wurden; sie lagen fast sämtlich in deutlichem Stäbchenverbande, so dass die Identität derselben mit der granulären Form der Tuberkelbazillen sehr wahrscheinlich erschien. Die in den Konturen noch angedeuteten Stäbchen stimmten in Grösse und Gestalt mit Tb.-Bazillen durchaus überein. Neben diesen als Granula aufzufassenden Gebilden waren reichlich granulierte Formen von Tb.-Bazillen zu sehen. Die Identität der Granula und der granulierten Form des Tb.-Bazillus wurde durch diesen Befund noch wahrscheinlicher. Die Präparate waren völlig frei von Farbniederschlägen; der Befund war eindeutig und klar. — Von den zu Organbrei ausgestrichen verwendeten Tumoren und Organteilen wurden Schnittpräparate, die alle dem letzten indurativen Stadium der L. gr. entsprachen, ohne auch nur eine Spur einer typischen tuberkulösen Erkrankung erkennen zu lassen, hergestellt und auf Granula gefärbt. Es wurde das entparaffinierte und mit Alkohol in absteigenden Kon-

zentrationen vorbehandelte Präparat genau in der gleichen Art gefärbt, wie sie für die Ausstriche zur Anwendung gekommen war. Dann sofort absol. Alkoh. Toluol-Kanadabalsam. Hier fanden sich in den zellreicheren Partien des Schnittes massenhafte durch Gram gefärbte granulierte Formen des Tuberkulosevirus. Sie lagen zumeist intrazellular, in Bündeln und Büscheln angeordnet, Leprabazillen ähnelnd, nach Anordnung und Zahl völlig den Befunden in den nach Ziehl gefärbten Schnitten entsprechend.

Neben diesen granulierten Formen traf man auch Granula an, die aber auch alle den Stäbchenverband noch deutlich erkennen liessen. (Vergl. Abbildung auf Tafel, Schnitt aus einer Mesenterialdrüse.)

Somit hat unser Befund die grösste Ähnlichkeit mit dem jüngst von O. Meyer beschriebenen Fall VIII, den wir schon oben erwähnt haben.

Hier wie dort ein Fall, der vermutlich neben der L. gr. eine Tuberkulose anderer Organe als der Lymphdrüsen enthielt, diese selbst aber frei von Tb.-Einlagerungen. In beiden Fällen in den Drüsentumoren massenhafte intrazelluläre zu Büscheln vereinte Tb.-Bazillen, ferner Muchsche Granula. Auch der Tierversuch — siehe unten — gab hier wie dort Resultate im Sinne einer generalisierten Tuberkulose beim Meerschweinchen. Und noch eins: Hier wie dort wurde aus einer Probeexzision die Diagnose auf Sarkom gestellt.

O. Meyer glaubt allerdings, seinen Fall unter diejenigen rubrizieren zu sollen, die keine tuberkulösen Erkrankungen anderer Organe aufweisen. Der Punkt ist schon weiter oben gestreift worden. Bei der Sektion wurde nur Leber und Pankreasregion besichtigt, das Fehlen einer Lungentuberkulose aus dem negativen klinischen Befund geschlossen. Es ist zum mindesten sehr zweifelhaft, ob dieser Schluss gerechtfertigt ist.

Kommen wir nun auf die Tierversuche zu sprechen, die wir angestellt haben:

Am 17./5. 11, dem Todestage des Patienten, wurden einem Meerschweinchen ein halbwalnussgrosses Stück eines Tumorknotens des Mediastinum subkutan am Bauche implantiert. Am 15./6. 11 starb das Tier. Die Sektion desselben ergab tuberkulöse Knoten in der Leber, der Milz in den Inguinaldrüsen und der Lunge. Die Leber war stark vergrössert. Im histologischen Bilde zeigten alle genannten Organe reichlich grössere Tb.-Knötchen mit Epithelioidzellen, mit Leukocytenwall in der Peripherie, mit zahlreichen auffallend grossen und kernreichen Langhansschen Riesenzellen. Eine Verkäsung der Knötchen fehlte, nur manche Drüsentumoren liessen in den eingelagerten Tuberkeln

nekrobiotische Zentren erkennen. Dagegen war eine Neigung zur bindegewebigen Induration unverkennbar. In der Milz war bereits reichliche Bindegewebswucherung zu sehen, in den Drüsen viele Stellen mit jugendlichem Bindegewebe und Granulationsgewebe. Sternbergsche grosse Zellen fehlten.

Am 15./6. wurde ein zweites Meerschweinchen mit Milzstückchen des am gleichen Tage zum Exitus gekommenen Meerschweinchens subkutan geimpft. Am 16./9. starb das Tier. Die Organe zeigten eine grossknotige Tuberkulose in Lunge, Milz, Leber, in den Inguinaldrüsen und in den Drüsen neben der Wirbelsäule. Die Leber war auch hier stark vergrössert. Die histologischen Bilder entsprachen denen beim ersten Meerschweinchen. Auch hier fanden sich neben typischen Tuberkeln allenthalben reichlich Bindegewebe in allen Stadien der Entwicklung. Nekrosen waren spärlich. Sternbergsche Zellen fehlten.

Ausstriche von Organbrei der Milz enthielten weder nach Ziehl färbbare Stäbchen noch Muchsche Granula.

Ein drittes Meerschweinchen, das ebenfalls wie das erste, unmittelbar nach der Sektion am 17./5. 11 mit einem haselnussgrossen Stück aus einer Axillardrüse des Sezierten geimpft war, starb am 24./8. 11 und bot makroskopisch die gleichen Erscheinungen wie die beiden anderen. Histologische Präparate wurden hier nicht gemacht.

Ferner wurde am 17./5. 11 eine Drüse des Mediastinum vom Sezierten zerkleinert, mit 20% Antiformin durch 8 Stunden bei 37° im Brutschrank belassen. Nach gründlicher Waschung mit physiologischer NaCl-Lösung wurde am 20./5. ein Ausstrich des Bodensatzes auf Anzilotti-Nährboden verimpft. Nach ca. 3 Wochen zeigten sich allmählich grauweissliche, stecknadelkopfgrosse Kolonien, die typische Tuberkelkulturen vorstellen.

Um einer Vermutung Sticker und Löwensteins nachzugehen, die den Typus bovinus als den Erreger der L. gr. nennt, wurde am 9./8. 11 ein Kaninchen mit 1,2 mg obiger abgetrockneter Kultur, die mit 1 ccm physiol. NaCl-Lösung aufgeschwemmt war, geimpft. Das Tier lebt noch, es hat ein erbsengrosses Knötchen an der Impfstelle. (Die Versuchsordnung wurde nach Lehmann-Neumann, Atlas und Grundriss der Bakteriologie, Teil II, 1907, S. 551 getroffen.) Nach A. Weber: Die Tuberkulose der Menschen und Tiere (in Kolle-Wassermann II, Ergänzungsband 1906) ist der Typus humanus für Kaninchen relativ wenig pathogen, so dass oft nur lokale Affektionen auftreten, der Typus bovinus dagegen sehr pathogen.

Unser Befund würde also die Vermutung Sticker und Löwensteins nicht bestätigen, vielmehr dafür sprechen, dass — vorausgesetzt, dass die gezüchtete Tb.-Bazillenkultur als Erreger der Lymphogranulomatose anzusehen sei — der Typus humanus des Tb.-Bazillus jene eigenartige Tuberkulose des lymphatischen Apparates erzeugt hat.

Jedoch die Frage nach dem Erreger der Lymphogranulomatosis ist nicht schlüssig.

Der reichliche Tuberkelbazillenbefund in Drüsen, die keine Spur von tbk. Veränderung erkennen lassen, dafür sicher an L. gr. erkrankt sind, spricht aufs erste entschieden für einen ätiologischen Zusammenhang der Tb. und L. gr. Der Einwand freilich, der von den Gegnern dieser Anschauung erhoben wird, dass es sich hierbei um sekundäre Einschwemmung von Bazillen aus andern tuberkulös erkrankten Organen in die durch lymphogranulomatöse Vorgänge schwer geschädigten usw. guten Nährboden bildenden Lymphdrüsen handele, ist nicht ohne weiteres von der Hand zu weisen. Freilich nimmt es, folgt man dieser Anschauung, Wunder, dass bei der enormen Menge von Bazillen, wie sie die Drüsen unseres Falles und des Falles VIII. von O. Meyer beherbergen, die doch auf eine schon vor längerer Zeit erfolgte Invasion hindeuten müsste, eine spezifische tuberkulöse Veränderung der Drüsen ausgeblieben sein sollte. Der Einwand K. Zieglers, dass nach den Untersuchungen Bartels Lymphdrüsen bis zu 105 Tagen Tb.-Bazillen beherbergen könnten, ohne tb. Veränderungen zu machen, gibt in obigen beiden Fällen zu folgenden Bedenken Anlass: Die eingeschwemmten Bazillen müssten sich in enormer Weise in den Lymphdrüsen vermehrt haben, denn eine Einschwemmung solcher ungeheurer Mengen, wie sie hier in den Drüsen gefunden wurden, kann man bei der im übrigen Organismus relativ geringen Verbreitung des tbk. Prozesses schlechterdings nicht annehmen. Sollten nun wirklich Tb.-Bazillen, die eine so enorme Regenerationsfähigkeit besitzen müssten, so geringe aggressive Wirkung auf das sie beherbergende, schwer geschädigte und ihnen so schutzlos preisgegebene Gewebe ausüben, dass gar keine destruierenden Prozesse Zeuge ihrer Invasion wären? Da ist doch in der Tat die Annahme einleuchtender, dass die Bazillen, primär in den Drüsen angesiedelt, hier infolge irgend welcher besonderer Bedingungen, die wir noch nicht kennen, (abgeschwächte Virulenz o. dergl.) statt wie gewöhnlich destruierend auf das befallene Gewebe einzuwirken, proliferationserregende Eigenschaften entfalten.

Das gleichzeitige Auftreten von nach Ziehl und Gram färbbaren Bazillen und Muchschen Granulis spricht wohl sehr für die Annahme, dass beide Beziehungen zu einander haben müssen.

Was die in unserm Fall angestellten Tierversuche betrifft, so dürfte es erwähnenswert sein, dass allenthalben in den typisch tuberkulös veränderten Organen der verendeten Meerschweinchen Neigung zu indurativen, proliferativen Vorgängen bestand, ein Umstand, der dahin gedeutet werden könnte, dass den die Schädigungen bedingenden Tb.-Bazillen unseres Falles proliferationserregende Eigenschaften innewohnen, die sie bei dem Meerschweinchen andeutungsweise entfalten, die bei unserm Fall aber das Bild der Lymphogranulomatosis in reiner Form hervorgerufen haben.

Zum Schlusse erfülle ich die angenehme Pflicht, Herrn Professor Dr. Oberndorfer für die gütige Überlassung des Themas und die Anleitung bei der Arbeit meinen herzlichsten Dank auszusprechen. Auch den Herren Dr. Emmerich und Dr. Schlick, die der Arbeit ihr stetes Interesse zuwandten und mich mit Rat und Tat unterstützten, bin ich zu grossem Dank verpflichtet.

Erklärung der Abbildung auf der Tafel.

Schnitt aus einer Mesenteriallymphdrüse. Granulafärbung nach Much. Ölimmersion. Granula und granulierte Stäbchen hauptsächlich in intrazellulärer Lagerung.

Literatur.

1. Aschoff. Verhandlungen d. deutsch. pathol. Gesellsch. 7. Tagung. Berlin 1904.
2. Bartel. Probleme der Tuberkulosefrage. Leipzig u. Wien 1909 (zit. n. O. Meyer).
3. v. Baumgarten. Über hämatogene Lymphdrüsentuberkulose. Berl. klin. Wochenschr. 1906, Nr. 41.
4. Benda. Zur Histologie der pseudoleukämischen Geschwülste. Verh. d. deutsch. path. Ges. 1904, S. 123, 128, 129.
5. Dietrich. Über granulomartiges Sarkom der Lymphdrüsen. Deutsche med. Wochenschr. 1908, Nr. 27.
6. Fabian. Die Lymphogranulomatosis. Zentralbl. f. allg. Pathol. u. pathol. Anatomie Bd. 22, Nr. 4, 1911.
7. Fränkel u. Much. Über die Hodgkinsche Krankheit. Zeitschr. f. Hygiene Bd. 67, 1910, Heft 2.
8. Fischer. Krankheiten der Lymphgefässe. Deutsche Chirurgie 1901, S. 104 (zit. n. Fabian).
9. Graetz. Zur Kenntnis von Sternbergs sog. „eigenart. Tuberkulose des lymphat. Apparates“. Beitr. z. Klin. d. Tuberkulose 1910 Bd. 15, S. 255.
10. Grawitz, E. Klinische Pathologie des Blutes (zit. n. K. Ziegler) 3. Aufl. Leipzig 1906.

11. Hodgkin. On some morbid appearances of the absorbent glands and spleen. Med. chir. transact. 1832, Vol. 17, p. 68.
12. Hammerschlag. Über Vermehrung erkrankter Lymphdrüsen. Virch. Arch. Bd. 194, S. 320 u. Wien. med. Wochenschr. 1903, Nr. 50/51 (zit. n. K. Ziegler).
13. Janz. Zur Operation der leukämischen Milz. Beitr. f. klin. Chir. 1899, Bd. 23, S. 287.
14. Kundrat. Über Lymphosarkomatosis. Wien. klin. Wochenschr. 1893, S. 311.
15. Lichtenstein. Pseudoleukämie und Tuberkulose. Virch. Arch. 1910, Bd. 202, Heft 2, S. 222 und Zentralbl. f. allg. Pathol. u. path. Anat. 1910, S. 1053 (Referate).
16. Meyer, Oskar. Beiträge zur Klinik, Pathogenese u. pathol. Anatomie des malignen Granuloms. Frankf. Zeitschr. f. Pathol. 8. Bd., 3. Heft, 1911.
17. Nägeli. Blutkrankheiten und Blutdiagnostik 1907, S. 388.
18. Pinkus. Pseudoleukämie. Spez. Path. u. Ther. von Notnagel 1901, Bd. 8.
19. Pappenheim. Über die Anwendung des kombinierten May-Giemsa-Verfahrens zur Schnittfärbung. Folia Haematologica Bd. XI, Heft 2, 1911.
20. Ribbert. Geschwulstlehre 1904, S. 235.
21. Reed. On the pathological changes in Hodgkins disease with special reference to its relation et tuberculosis John Hopkins Hospital Reports. Vol. 10, 1902, S. 133 (zit. n. Fabian).
22. Sternberg. Über eine eigenartige unter dem Bilde der Pseudoleukämie verlaufende Tuberkulose des lymphatischen Apparates. Zeitschr. f. Heilk. Bd. 19, 1898.
23. Sticker und Löwenstein. Über Lymphosarkomatose, Lymphomatose und Tuberkulose. Zentralbl. f. Bakt. 1910, Bd. 55, Heft 4.
24. Schulz, M. Lepra unter dem Bilde der Pseudoleukämie. Inaug.-Diss. (zit. n. K. Ziegler).
25. Schmorl. Pathologisch-histologische Untersuchungsmethoden 1909.
26. Weigert. Tagl. d. 57. Naturforscherversammlung Magdeburg 1884, S. 203 (zit. n. Fabian).
27. Warnecke. Über die Hodgkinsche Krankheit. Mitt. a. d. Grenzgeb. d. Med. u. Chir. Bd. 14, 1905.
28. Wilks. Cases of a peculiar enlargement of the lymphatic glands frequently associated with disease of the spleen. Guys Hospital Reports. Vol. 2, 1856, p. 114.
29. Yamasaki. Zur Kenntnis der Hodgkinschen Krankheit und ihres Übergangs in Sarkom. Zeitschr. f. Heilk. Bd. 25, 1904.
30. Ziegler, Kurt. Die Hodgkinsche Krankheit. Jena 1911.

Lebenslauf.

Als Sohn des Amtsverwalters W. Heinz in Meiningen am 5. April 1878 geboren, besuchte ich vom 12. Lebensjahre an 9 Jahre hindurch die Gymnasien zu Meiningen und Hildburghausen. Darnach studierte ich die Rechte an den Universitäten München, Berlin und Jena. In Jena bestand ich nach siebensemestrigem Studium das I. juristische Staatsexamen im Jahre 1902 und trat sodann in den juristischen Vorbereitungsdienst des Herzogtums S.-Meiningen.

Vom Sommersemester 1905 ab widmete ich mich dem Studium der Medizin. Ende Oktober 1905 wurde ich auf meinen Wunsch hin aus dem juristischen Vorbereitungsdienst entlassen. Im Sommersemester 1907 bestand ich die ärztliche Vorprüfung in Tübingen, am 3. Januar 1911 die ärztliche Prüfung in München. Als Medizinalpraktikant war ich $^3/_4$ Jahre am Krankenhaus München-Schwabing und $^1/_4$ Jahr am Tropeninstitut in Hamburg. Am 2. März 1912 erhielt ich die Approbation als Arzt.

Edmund Heinz.

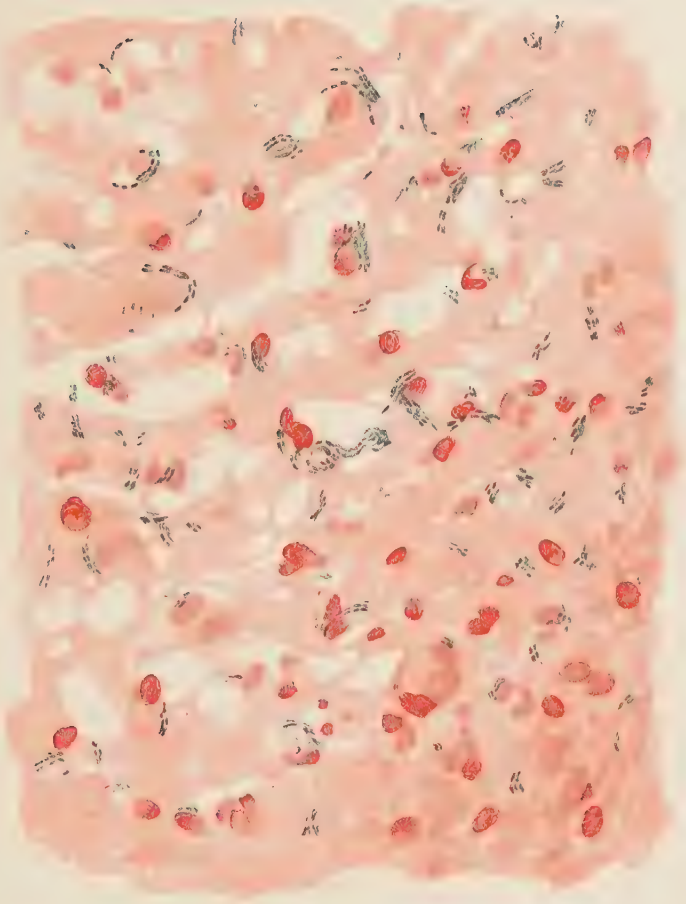

Verlag von J. F. Bergmann, Wiesbaden.

Druck von Carl Ritter, G. m. b. H.
Wiesbaden.